# Απάντηση του Κινήματος «Αφήστε με να ζήσω!» στα «ELLINIKA HOAXES»

**Categories :** ΑΝΕΠΙΚΑΙΡΑ

**Date :** 16 Ιανουαρίου, 2020

Πληροφορηθήκαμε ότι η ιστοσελίδα «ELLINIKA HOAXES» στην ιστοσελίδα τους, αλλά και στη σελίδα τους στο Facebook, δημοσίευσαν στις 13. 1. 2020, ένα κείμενο–«έρευνα» των Στάμου Αρχοντή και Στυλιανού Πουρνή, με τον συκοφαντικό τίτλο: «Ψευδείς οι ισχυρισμοί της καμπάνιας κατά των εκτρώσεων»!

Στο εν λόγω κείμενό τους κατηγορούν το Κίνημά μας «Αφήστε με να ζήσω!», ότι τα επιστημονικά δεδομένα που παραθέτουμε στην αφίσα μας, η οποία αναρτήθηκε στο ΜΕΤΡΟ στις 13. 1. 2020 και με παρέμβαση του Υπουργού Μεταφορών κ. Κώστα Καραμανλή προς τη διοίκηση του ΜΕΤΡΟ, κατέβηκε την ίδια ημέρα (βλ. σχετικό Δελτίο Τύπου του Κινήματος), «αποτελούν συλλογή παραποιημένων επιστημονικών δεδομένων». Μάλιστα αναφέρουν συγκεκριμένα τις λέξεις «Ψευδοεπιστήμη» και «Παραπληροφόρηση» (χρησιμοποιώντας τα αντίστοιχα εικονίδιά τους).

*(Η αφίσα μας που αναρτήθηκε στα πλαίσια του ΜΕΤΡΟ στις 13.1. 2020)*

Με το παρόν θέλουμε να πληροφορήσουμε κάθε ενδιαφερόμενο ότι η αφίσα την οποία εμφάνισαν τα «ΕΛΛΗΝΙΚΑ ΗΟΑΧΕΣ» **ΔΕΝ είναι η ίδια που αναρτήθηκε κατά τη διάρκεια της διαφημιστική μας καμπάνιας στο ΜΕΤΡΟ.** Η αφίσα μας της καμπάνιας δεν έγραφε πουθενά την λέξη ΕΚΤΡΩΣΗ. Ανέφερε (όπως φαίνεται στη φωτογραφία της που παραθέτουμε παραπάνω) μόνο: **«ΚΙΝΗΜΑ ΥΠΕΡ ΤΗΣ ΖΩΗΣ»** και όχι «ΚΙΝΗΜΑ ΥΠΕΡ ΤΗΣ ΖΩΗΣ ΚΑΙ ΕΝΑΝΤΙΟΝ ΤΩΝ ΕΚΤΡΩΣΕΩΝ», όπως έγραψαν αναληθώς τα «ΕΛΛΗΝΙΚΑ ΗΟΑΧΕΣ», σημειώνοντας μάλιστα χαρακτηριστικά: **«Η αρχική εικόνα όπως εμφανίστηκε αφισοκολλημένη στο μετρό** είναι η παρακάτω»!

Προφανώς για να δημιουργήσουν εντυπώσεις χρησιμοποίησαν μια άλλη εκδοχή της

αφίσας, από την ιστοσελίδα μας ή από κάπου αλλού (https://archive.md/UvQoh). Η έκφραση, όμως, «όπως εμφανίστηκε αφισοκολλημένη στο μετρό...» δεν είναι αληθής. Χρησιμοποιούντες, λοιπόν, ουσιαστικά άλλη αφίσα, από αυτή που εμείς χρησιμοποιήσαμε στο ΜΕΤΡΟ, καταλήγουν στο εσφαλμένο συμπέρασμα ότι η αφίσα μας στο ΜΕΤΡΟ είναι κατά των αμβλώσεων, λέγοντας: «Έντονες αντιδράσεις έχει προκαλέσει εικόνα της καμπάνιας **κατά των αμβλώσεων** του κινήματος...».

Εάν επιθυμούσαμε να κάνουμε καμπάνια «κατά των αμβλώσεων», δεν θα χρησιμοποιούσαμε την αφίσα, όπως την αναρτήσαμε στο ΜΕΤΡΟ, χωρίς καμία αναφορά στις λέξεις «Άμβλωση» ή «Έκτρωση». Αποκλειστικός σκοπός μας ήταν η καμπάνια να προωθήσει το θαύμα της ζωής και την προστασία του αγέννητου μωρού.

Παράλληλα τα «ELLINIKA HOAXES», όπως προαναφέραμε, μας κατηγορούν για παράθεση «*μίας σειράς ισχυρισμών επιστημονικού περιεχομένου οι οποίοι δεν ανταποκρίνονται στη πραγματικότητα»!* Παραθέτουν τους δικούς μας ισχυρισμούς και παράλληλα τους σχολιάζουν έναν προς έναν.

Τον 1$^{ο}$ ισχυρισμός μας: «Στο αγέννητο παιδί από την 18$^{η}$ μέρα χτυπά η καρδιά του», τον χαρακτηρίζουν **«παραπλανητικό».**

Τον 2$^{ο}$ ισχυρισμό μας: «Το έμβρυο νιώθει πόνο από την 10 εβδομάδα», τον χαρακτηρίζουν **«επιστημονικά αβάσιμο».**

Με τον 3$^{ο}$ ισχυρισμό μας: «Από την 42$^{η}$ μέρα ανιχνεύονται εγκεφαλικά κύματα», συμφωνούν, λέγοντας: «Αυτός είναι **ο μοναδικός ισχυρισμός** της αφίσας ο οποίος έχει **δόση** αλήθειας», συνεχίζοντας, όμως, τον σχολιάσμό τους για την «κανονική εγκεφαλική λειτουργία», στην οποία εμείς ποτέ δεν αναφερθήκαμε.

Τέλος, τον 4$^{ο}$ ισχυρισμό μας: «Όλα τα όργανα έχουν δημιουργηθεί από την όγδοη εβδομάδα», ενώ στην αρχή φαίνεται ότι συμφωνούν, λέγοντας: «Η οργανογένεση ξεκινάει από την 3$^{η}$ εβδομάδα και φτάνει μέχρι την 8$^{η}$», στη συνέχεια πάλι προσπαθούν να τον αποδομήσουν, λέγοντας: «Ωστόσο αυτή η διαδικασία σχηματίζει τις θεμελιώδεις δομές των οργάνων και των ιστών, αυτό **δεν μεταφράζεται** σε "δημιουργία όλων των οργάνων μέχρι την 8$^{η}$ εβδομάδα"...».

Απαντώντας, λοιπόν, στην ουσία του συκοφαντικού αυτού δημοσιεύματος, έχουμε να σημειώσουμε τα κάτωθι:

Στην επιστημονική κοινότητα για αυτά τα τόσο λεπτά θέματα ασφαλώς υπάρχουν και διαφορετικές γνώμες και απόψεις, μεταξύ των ειδικών επιστημόνων. Δεοντολογικά είναι, επιεικώς, απαράδεκτο να χαρακτηρίζονται ως «ψευδοεπιστήμη» και ως «παραπληροφόρηση» διαφορετικές επιστημονικές απόψεις. Οι αντίθετες

απόψεις, αλλά και έρευνες πρέπει να είναι η αφορμή για επιστημονικό διάλογο και όχι για αφοριστικούς χαρακτηρισμούς.

Παρακάτω παραθέτουμε επιστημονικά στοιχεία, που υποστηρίζουν αυτά που αναφέραμε στην αφίσα μας, τα οποία δεν είναι ούτε «παραπλανητικά» ούτε «αβάσιμα»!

**1) ΓΙΑ ΧΤΥΠΟ ΚΑΡΔΙΑΣ ΤΗΝ 18η ΜΕΡΑ:**

Το British Heart Foundation αναφέρει ότι από την 16η μέρα από την σύλληψη, χτυπάει η καρδιά: Όποιος επιθυμεί μπορεί να επισκεφτεί την παρακάτω ιστοσελίδα: https://www.justthefacts.org/get-the-facts/babys-heartbeat/ προκειμένου να ακούσει και να δει τη λειτουργία των εμβρυϊκών καρδιακών κυττάρων από τη 18η μέρα από τη σύλληψη.

Είναι γνωστό πως η ακρίβεια στην αντίληψη ενός βιολογικού φαινομένου σχετίζεται και με την τεχνολογία που είναι διαθέσιμη. Αυτό που χθες γινόταν αντιληπτό την 22η μέρα, σήμερα γίνεται αντιληπτό τη 18η.

Παρακάτω παραθέτουμε σχετική Εικόνα από το επιστημονικό σύγγραμμα: Moore Keith L. – Persaud T.V.N., «Η ανθρώπινη διάπλαση. Εμβρυολογία Κλινικού προσανατολισμού» (8$^{η}$ έκδοση, 1$^{η}$ ελληνική, εκδ. Πασχαλίδη, Αθήνα 2009, κεφ. 4, σελ. 77), όπου περιγράφεται το «αρχέγονο καρδιαγγειακό σύστημα εμβρύου 21 περίπου ημερών», δηλ. μόλις 3 ημέρες από την 18$^{η}$ ημέρα.

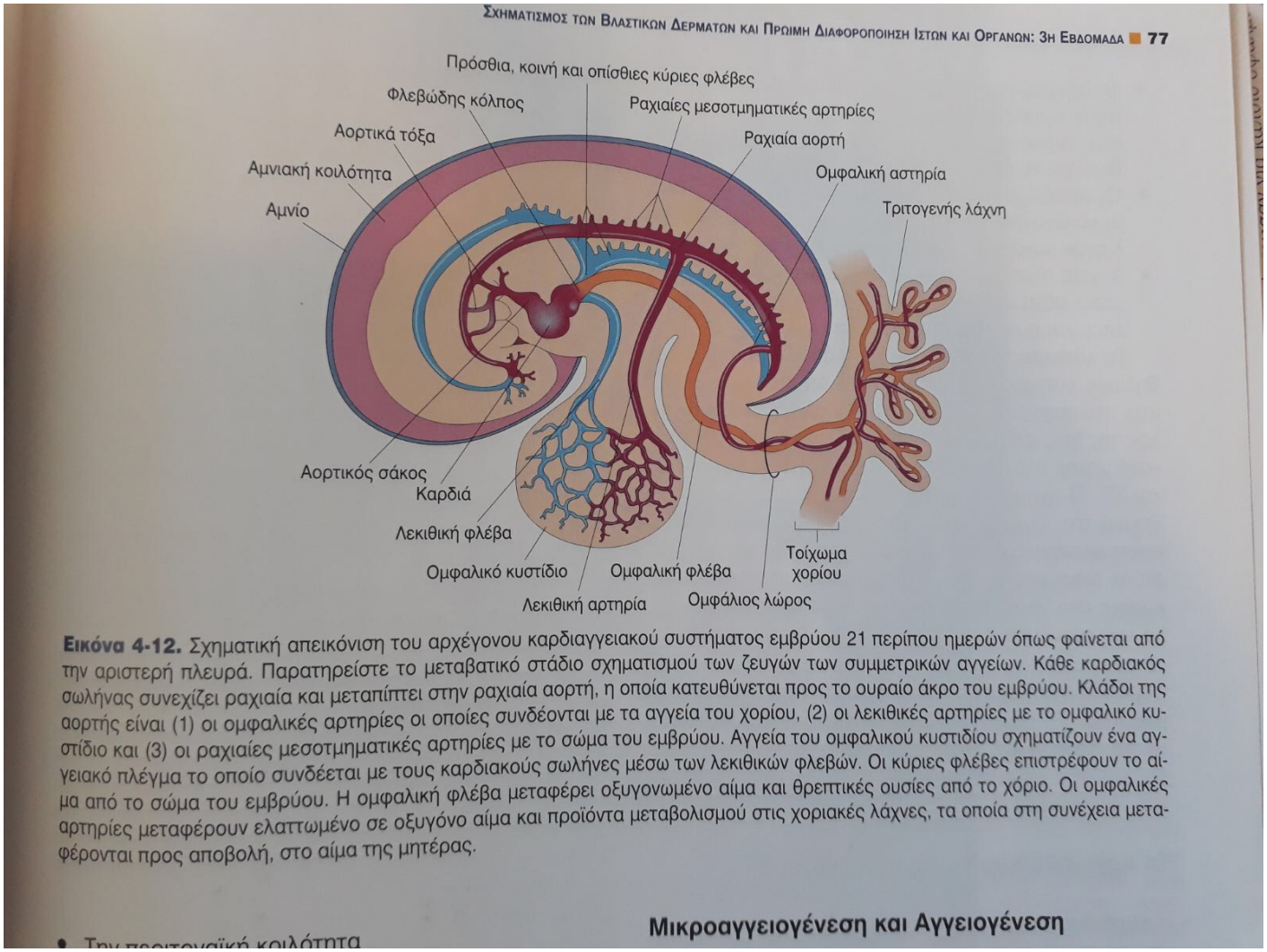


**Εικόνα 4-12.** Σχηματική απεικόνιση του αρχέγονου καρδιαγγειακού συστήματος εμβρύου 21 περίπου ημερών όπως φαίνεται από την αριστερή πλευρά. Παρατηρείστε το μεταβατικό στάδιο σχηματισμού των ζευγών των συμμετρικών αγγείων. Κάθε καρδιακός σωλήνας συνεχίζει ραχιαία και μεταπίπτει στην ραχιαία αορτή, η οποία κατευθύνεται προς το ουραίο άκρο του εμβρύου. Κλάδοι της αορτής είναι (1) οι ομφαλικές αρτηρίες οι οποίες συνδέονται με τα αγγεία του χορίου, (2) οι λεκιθικές αρτηρίες με το ομφαλικό κυστίδιο και (3) οι ραχιαίες μεσοτμηματικές αρτηρίες με το σώμα του εμβρύου. Αγγεία του ομφαλικού κυστιδίου σχηματίζουν ένα αγγειακό πλέγμα το οποίο συνδέεται με τους καρδιακούς σωλήνες μέσω των λεκιθικών φλεβών. Οι κύριες φλέβες επιστρέφουν το αίμα από το σώμα του εμβρύου. Η ομφαλική φλέβα μεταφέρει οξυγονωμένο αίμα και θρεπτικές ουσίες από το χόριο. Οι ομφαλικές αρτηρίες μεταφέρουν ελαττωμένο σε οξυγόνο αίμα και προϊόντα μεταβολισμού στις χοριακές λάχνες, τα οποία στη συνέχεια μεταφέρονται προς αποβολή, στο αίμα της μητέρας.

**Μικροαγγειογένεση και Αγγειογένεση**

Και το αντίστοιχο αγγλικό:

64 THE DEVELOPING HUMAN

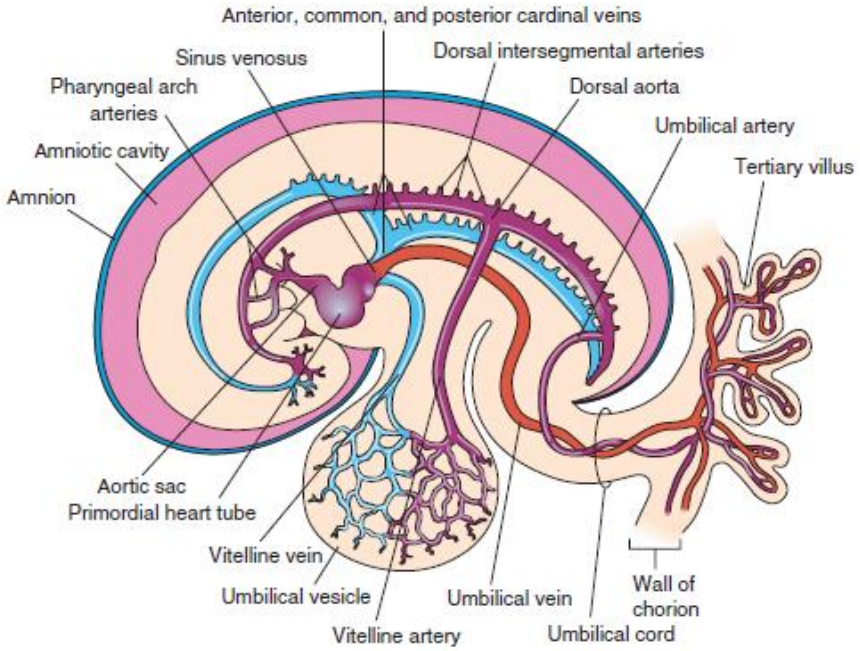


**FIGURE 4–12** Diagram of the primordial cardiovascular system in an embryo of approximately 21 days, viewed from the left side. Observe the transitory stage of the paired symmetric vessels. Each heart tube continues dorsally into a dorsal aorta that passes caudally. Branches of the aortae are (1) umbilical arteries establishing connections with vessels in the chorion, (2) vitelline arteries to the umbilical vesicle, and (3) dorsal intersegmental arteries to the body of the embryo. Vessels on the umbilical vesicle form a vascular plexus that is connected to the heart tubes by vitelline veins. The cardinal veins return blood from the body of the embryo. The umbilical vein carries oxygenated blood and nutrients to the chorion, which, in turn, provides nourishment to the embryo. The arteries carry poorly oxygenated blood and waste products to the chorionic villi for transfer to the mother's blood.

## 2) ΓΙΑ ΠΟΝΟ ΤΗ 10η ΕΒΔΟΜΑΔΑ:

Η ύπαρξη ολοκληρωμένου κυκλώματος πόνου, όπως παρουσιάζεται στον ώριμο νευρολογικά οργανισμό, από τον περιφερικό υποδοχέα, μέχρι το θάλαμο και από το θάλαμο έως το φλοιό, δεν είναι εύκολο να ελεγχθεί πρίν τις 21 εβδομάδες, πολύ περισσότερο στις 8 εβδομάδες, διότι προϋποθέτει πως το έμβρυο θα ελεγχθεί ιστολογικά και ηλεκτρομυογραφικά συγχρόνως, σε μία ηλικία όπου μόνο ως εκτρωθέν ή αποβληθέν μπορεί να γίνει αντικείμενο μελέτης. Αλλά υπάρχουν οι κάτωθι σοβαρές ενδείξεις:

https://lozierinstitute.org/qa-with-the-scholars-fetal-brain-development-and-pain-

capability/

Οι υποδοχείς του πόνου διαπιστώνονται στο δέρμα του εμβρύου ήδη από την 9η εβδομάδα από τη σύλληψη, με βάση ιστολογικές μελέτες σε εκτρωθέντα έμβρυα. Το έμβρυο αντιδρά κλινικά στην άμβλωση με κινήσεις αποφυγής ήδη από τις 7,5 εβδομάδες, ενώ στις ενδομήτριες επεμβάσεις αποκατάστασης στις 16 εβδομάδες από τη σύλληψη, διαπιστώνεται απελευθέρωση σε κύμα ορμονών στρές. Αυτό υποδηλώνει την αγωνία του εμβρύου, και πολλοί ιατροί που ασχολούνται με την ενδομητρική ιατρική χορηγούν στο έμβρυο αναισθησία.Το έμβρυο παρουσιάζει κινητικότητα από την 5η εβδομάδα από τη σύλληψη, διαπιστωμένη με εξειδικευμένες τεχνικές, ενώ κατά την 7η εβδομάδα υπάρχουν ενδείξεις για το εάν θα είναι δεξιόχειρας ή αριστερόχειρας. Την 8η εβδομάδα ο εγκέφαλος είναι το 43% του βάρους του σώματος. Από την 11η εβδομάδα τεντώνεται, προσπαθεί να πιάσει, έχει λόξυγγα, αποστρέφεται τον έντονο θόρυβο. Ο ρυθμός εγκεφαλικής ανάπτυξης από την ηλικία της 6η εβδομάδας από τη σύλληψη και ως την 21η εβδομάδα είναι η δημιουργία 250.000 εγκεφαλικών κυττάρων ανά λεπτό!

Οποιοσδήποτε κλινικός ιατρός γνωρίζει, πως η ανάπτυξη της κινητικότητας πορεύεται μαζί και κατ’ αναλογία με την ανάπτυξη της αισθητικότητας. Η κινητικότητα στην 8η εβδομάδα από τη σύλληψη δεν είναι τέλεια, είναι αδρή και χονδροειδής, οπότε με βάση την κοινή ιατρική εμπειρία τέτοια αναμένεται να είναι και η αισθητικότητα. Χαρακτηρίζεται περισσότερο ως αντανακλαστική αποφυγή του πόνου. Και η αντανακλαστική αντίδραση, όμως, όταν πρόκειται για πόνο είναι μία απολύτως σεβαστή αντίδραση. https://www.lifenews.com/2013/05/23/expert-tells-congress-unborn-babies-can-feel-pain-starting-at-8-weeks/ (κατάθεση της Καθηγήτριας Νευροβιολογίας και Ανατομίας Maureen Condic στο Αμερικάνικο Κογκρέσο, το 2012).

Η αδυναμία του εμβρύου να διαπιστώσει και να εκφράσει τα ιδιαίτερα χαρακτηριστικά του πόνου του (εντόπιση, χαρακτήρες), όπως συμβαίνει με την ανάπτυξη της πλήρους συνδεσμολογίας και δυνατοτήτων θαλάμου–φλοιού, δεν σημαίνει με κανένα τρόπο πως ο πόνος του είναι αμελητέος. Τον πόνο αυτό τον σεβόμαστε και δεν τον προκαλούμε, όπως κάνουμε και με τον ασαφή πόνο που βιώνουν τα άτομα με βαρειά εγκεφαλικά ή κακώσεις ή αυτά που είναι σε κώμα.

Τέλος, η μία από τις πηγές των «ELLINIKA HOAXES», το JAMA, αναφέρει τον εξής απαράδεκτο συλλογισμό του ερευνητή: «Επειδή η αντίληψη του πόνου **πιθανότατα** δεν λειτουργεί πριν από το τρίτο τρίμηνο, οι συζητήσεις για τον εμβρυϊκό πόνο για τις αμβλώσεις που εκτελούνται πριν από το τέλος του δεύτερου τριμήνου**πρέπει να είναι μη υποχρεωτικές»** («Because pain perception **probably** does not function before the third trimester, discussions of fetal pain for abortions performed before the end of the second trimester should be noncompulsory», βλ.

https://archive.is/cGjRH#selection-3147.0-3147.192). Τα επιστημονικά ευρήματα, όμως, αλλάζουν καθημερινά εντυπωσιακά, με την ανακάλυψη νέων διαγνωστικών μεθόδων και δεδομένων. Κι ευτυχώς, που οι σοβαρές επιστημονικές συζητήσεις συνεχίζονται, και αυτό, σύμφωνα με την επιστημονική δεοντολογία, είναι **υποχρεωτικό!**

## 3) ΓΙΑ ΕΓΚΕΦΑΛΙΚΑ ΚΥΜΑΤΑ ΤΗΝ 42η ΗΜΕΡΑ:

Ο ισχυρισμός δεν είναι ψευδής, καθώς και τα «ELLHNIKA HOAXES» επιβεβαιώνουν: Βλ. σχετική μελέτη: https://n.neurology.org/content/5/5/362

Η αφίσα μας αναφέρει ότι «ανιχνεύονται εγκεφαλικά κύματα» και όχι ότι έχουμε κανονική εγκεφαλική λειτουργία, όπως σχολιάζουν τα «ELLHNIKA HOAXES» .

Βεβαίως πρέπει εδώ να αναφέρουμε πως η πλήρης ανάπτυξη του ανθρώπινου εγκεφάλου δεν γίνεται παρά μόνο πολύ αργότερα ίσως και μετά την εφηβεία, (https://www.ncbi.nlm.nih.gov/pmc/articles/PMC3621648/)

Εξάλλου παρατηρείται πως ο ανθρώπινος εγκέφαλος, όπως και πολλά άλλα όργανα, παρουσιάζει σημεία γήρανσης (και φυσικά εν μέρει ανάπλασης) μετά τα 30 έτη, αυτό όμως με κανένα τρόπο δε σημαίνει πως η ατελής εγκεφαλική λειτουργία λόγω νεότητος ή γήρανσης αποτελεί λόγο υποτίμησης της ανθρώπινης φύσης και προσωπικότητας.

## 4) ΓΙΑ ΔΗΜΙΟΥΡΓΙΑ ΟΡΓΑΝΩΝ ΤΗΝ 8η ΕΒΔΟΜΑΔΑ:

Επιβεβαιώνουν και αυτοί τον ισχυρισμό μας, όταν γράφουν ότι η οργανογένεση «φτάνει έως την 8η εβδομάδα». Η αφίσα δεν ισχυρίζεται ότι αναπτύχθηκαν πλήρως τα όργανα, αλλά ότι απλώς «δημιουργήθηκαν». Όταν κάτι δημιουργείται σημαίνει ακριβώς αυτό, τη δημιουργία του κι όχι την πλήρη ανάπτυξή του.

Όσο και αν ακούγεται μυστήριο είναι αλήθεια πως το μικρό ανθρωπάκι των 3 εκατοστών τα έχει όλα!

Παραθέτουμε παρακάτω πίνακα (βλ. http://perinatology.com/Reference/Fetal%20development.html) που δείχνει με απλό τρόπο τη δημιουργία όλων των οργάνων και συστημάτων του εμβρύου έως την 8η εβδομάδα, πλην των έξω γεννητικών, γι’ αυτό και δεν μπορεί να διαπιστωθεί στο

υπερηχογράφημα το φύλο του παιδιού σε αυτή την ηλικία.

Η ύπαρξη οργάνου δεν σημαίνει τέλεια και ολοκληρωμένη λειτουργία του. Αλλά παρακαλούμε λάβετε υπόψιν σας πως η ολοκληρωμένη λειτουργία και η αυτονομία είναι στοιχεία που αναπτύσσονται προοδευτικά στον άνθρωπο ακόμη και μετά τη γέννηση, όπως π.χ. συμβαίνει με τη λειτουργία των γεννητικών οργάνων, των μαστών, των οδόντων, του ενδοκρινικού συστήματος, το μυοσκελετικό σύστημα.

Όμως, αναγνωρίζουμε την αξία της ανθρώπινης ύπαρξης και ζωής, χωρίς να προϋποτίθεται η πλήρης ανάπτυξη των οργάνων, ούτε η ύπαρξη αυτόνομης ζωής, όπως π.χ. στα άτομα που η ζωή τους βασίζεται στο βηματοδότη ή τον αναπνευστήρα ή το αναπηρικό αμαξίδιο (Στ. Χόκινγκ) κλπ.

**Fetal Development Chart**

| Developmental stage | | | | | Embryonic Stage | | | | | | Fetal Stage | | | | | |
|---|---|---|---|---|---|---|---|---|---|---|---|---|---|---|---|---|
| Gestational Age (weeks) | 1 | 2 | 3 | 4 | 5 | 6 | 7 | 8 | 9 | 10 | 11 | 12 | 13 | 14 | 20 | 40 |
| Conceptual Age (weeks) | 0 | 0 | 1 | 2 | 3 | 4 | 5 | 6 | 7 | 8 | 9 | 10 | 11 | 12 | 18 | 38 |
| Developing Organ(s) | | | | | | | | | | | | | | | | |
| Central Nervous System | | | | | | | | | | | | | | | | |
| Heart | | | | | | | | | | | | | | | | |
| Ear | | | | | | | | | | | | | | | | |
| Eyes | | | | | | | | | | | | | | | | |
| Limbs | | | | | | | | | | | | | | | | |
| Lip | | | | | | | | | | | | | | | | |
| Palate | | | | | | | | | | | | | | | | |
| Teeth | | | | | | | | | | | | | | | | |
| External genitals | | | | | | | | | | | | | | | | |

**The red bars in the table show the gestational age when different organ systems are most sensitive to major birth defects in that organ system.** The pink bars show the gestational age when different organ systems are sensitive to functional defects and minor malformations.

*Πηγή πίνακα:* http://perinatology.com/Reference/Fetal%20development.html

Παραθέτουμε τώρα επιπλέον επιστημονικά στοιχεία, που στοιχειοθετούν πως το έμβρυο των 8 εβδομάδων, όχι μόνο έχει ολοκληρώσει τη βασική του οργανογένεση,

αλλά έχει ήδη βασική λειτουργικότητα των οργάνων του, από τις πηγές: https://embryology.med.unsw.edu.au/embryology/index.php/Week_8 και «Η Ανθρώπινη Διάπλαση, Εμβρυολογία κλινικού προσανατολισμού», T.V.N. Persaud, Keith L.Moore, Εκδ. Πασχαλίδη, 8η έκδοση, 2009.

Το παιδί των 8 εβδομάδων από τη σύλληψη (10 εβδομάδων από την Τελευταία Έμμηνο Ρύση, ΤΕΡ),έχει ανθρώπινη εμφάνιση. Παρουσιάζει άνω και κάτω άκρα που λυγίζουν στις αρθρώσεις και στρέφονται στον κορμό, υπάρχει σχηματισμένος τράχηλος υπό την κεφαλή, αγγειακό πλέγμα στο κεφαλάκι του, δάκτυλα άκρας χειρός και ποδιών ατελώς διαχωρισμένα, εκούσιες κινήσεις των άκρων, βλέφαρα,πτερύγια ώτων, έξω ακουστικός πόρος, η καταβολή των οφθαλμών και ειδικότερα του αμφιβληστροειδούς με το μελάγχρουν επιθήλιο, η καταβολή της μύτης, αρχίζει η ανάπτυξη της όσφρησης και της γεύσης, αρχίζει η οστεοποίηση του μηριαίου και άλλων μακρών οστών, υφίσταται πεπτικός σωλήνας και έντερα, το στομάχι του εκκρίνει τις ορμόνες γαστρίνη και σωματοστατίνη, υφίσταται ήδη λειτουργούσα η καρδιά, το ήπαρ, οι πρώτες διακλαδώσεις του αναπνευστικού, γίνεται αιμοποίηση στη δική του ομάδα αίματος, τα διάμεσα κύτταρα του όρχεος στα αγόρια αρχίζουν να παράγουν τεστοστερόνη, ορμόνη που καθορίζει πλέον ουσιαστικά το σχηματισμό και τη λειτουργία των έσω και έξω γεννητικών οργάνων.

Μπορείτε να λάβετε περισσότερες πληροφορίες για το αγέννητο παιδί των 8 εβδομάδων και να δείτε την λειτουργικότητά του σε άρθρο στην ιστοσελίδα μας

(εδώ: https://afistemenaziso.gr/texts/medical/gynecology/moraki-8-evdomadon

Είναι σαφές από τα παραπάνω επιστημονικά δεδομένα ότι ο χαρακτηρισμός της αφίσας που αναρτήσαμε στο μετρό των Αθηνών από τη συντακτική ομάδα της ιστοσελίδας "ELLINIKA HOAXES" δια των ερευνητών της κ. Στάμο Αρχοντή & Στυλιανό Πουρνή ως «Ψευδοεπιστήμη» και «Παραπληροφόρηση» είναι προδήλως ψευδής, συκοφαντικός και εξόχως δυσφημιστικός. Οι όποιες διαφορές μεταξύ των επιστημονικών στοιχείων που παραθέσαμε στην αφίσα αυτή και στο κείμενο του "ELLINIKA HOAXES" προέρχεται ή από εσφαλμένη ανάγνωση των στοιχείων της αφίσας μας από μέρους της ως άνω συντακτικής ομάδας ή από διαφορετικές επιστημονικές προσεγγίσεις επί του ιδίου θέματος όπου όμως τα δικά μας επιστημονικά στοιχεία χαρακτηρίζονται από μεγαλύτερο βιβλιογραφικό βάθος. **Σε καμία περίπτωση όμως δεν δικαιολογείται από μέρους των συντακτών του "ELLINIKA HOAXES" ο προπηλακισμός βάσιμης και τεκμηριωμένης επιστημονικής άποψης ως «Ψευδοεπιστήμη» και «Παραπληροφόρηση».**

Τέτοιος χαρακτηρισμός μας προσβάλλει κατάφορα ως άτομα και ως συλλογικότητες, πλήττει το κύρος μας, την προσωπικότητά μας και δεδομένου ότι η ιστοσελίδα "ELLINIKA HOAXES" συνεργάζεται με το μέσο κοινωνικής δικτύωσης "FACEBOOK"

ήδη έχει επιφέρει ανάλογες δυσμενείς συνέπειες και σε φίλους μας που έχουν αναρτήσει την συγκεκριμένη αφίσα στους λογαριασμούς τους στο εν λόγω μέσο.

**Για τους λόγους αυτούς**

**και με την επιφύλαξη παντός νομίμου δικαιώματός μας, διαμαρτυρόμαστε έντονα και καλούμε**

τους υπευθύνους της ιστοσελίδας "ELLINIKA HOAXES" να ανασκευάσουν άμεσα την ως άνω απαράδεκτη και εξόχως συκοφαντική και δυσφημιστική ανάρτηση - «έρευνα» της ιστοσελίδας "ELLINIKA HOAXES" σε βάρος μας, διαφορετικά θα αναγκαστούμε να προβούμε σε κάθε νόμιμο δικαστικό και εξώδικο μέσο για την αποκατάσταση κάθε ηθικής και υλικής ζημίας που υφιστάμεθα από αυτήν την άδικη πράξη.

**Κίνημα «Αφήστε με να ζήσω!»** (www.afistemenaziso.gr)